ÜBER TRAUMATISCHE SCHÄDIGUNG UND GELENKKÖRPERBILDUNG IM ELLBOGENGELENK

von

ALBERT SIDLER

aus Basel

Mit 6 Abbildungen

Inaugural-Dissertation zur Erlangung der Doktorwürde der hohen medizinischen Fakultät der Universität Basel

Stuttgart

Druck der Union Deutsche Verlagsgesellschaft

1924

Sonderabdruck aus „Zeitschrift für orthopädische Chirurgie". XLIV. Band.
Herausgegeben von Prof. Dr. K. BIESALSKI, Berlin.
Verlag von FERDINAND ENKE in Stuttgart.

ÜBER TRAUMATISCHE SCHÄDIGUNG UND GELENKKÖRPERBILDUNG IM ELLBOGENGELENK

von

ALBERT SIDLER

aus Basel

Mit 6 Abbildungen

Inaugural-Dissertation zur Erlangung der Doktorwürde der hohen medizinischen Fakultät der Universität Basel

Stuttgart

Druck der Union Deutsche Verlagsgesellschaft

1924

Von der Medizinischen Fakultät genehmigt
auf Antrag von Prof. Dr. H. Iselin

R. UNIV.
BIBLIOTHEEK
LEIDEN

Die vorliegende Arbeit stellt Beobachtungen über Schädigung und freie Gelenkkörperbildung im Ellbogengelenk zusammen im Hinblick auf deren Entstehungsbedingungen und deren Abhängigkeit von einem Trauma. Das Material (23 Fälle von Knochen- und Knorpelabsprengungen im Ellbogengelenk) wurde den Krankengeschichten der Basler Chirurgischen Poliklinik und der Begutachtungs- und Privatpraxis von Prof. Iselin entnommen. Bei der Durchsicht der entsprechenden Röntgenbilder zeigten sich einigemal in der Condylus-externus-Gegend Veränderungen im Sinne von Aufhellungen und wolkigen Trübungen, die den Bildern von jugendlichem Schenkelkopfschwund sehr ähnlich sahen; zur Klärung der Frage, ob auch Zusammenhänge zwischen Gelenkkörperbildung und Kondylusatrophie beständen, wurden auf Anregung von Prof. Iselin in die Kasuistik noch nachuntersuchte alte Kondylusfrakturen mit einbezogen.

Das verschiedenartige untersuchte Material ließ sich in folgende 5 Gruppen zusammenfassen:

1. Gelenkkörperbildung als Nebenverletzung von Luxation und anderen Gelenkläsionen (3 Fälle).

In diesen Fällen findet sich die Luxation immer kombiniert mit Epikondylenabsprengungen, die dann teils zu freien Gelenkkörpern werden können, teils im Röntgenbild solche nur vortäuschen, indem sie noch durch Kapsel-

gewebe an Ort festgehalten werden und zusammen mit Band- und Periostwucherungen als abnorme Knochenschatten erscheinen. Die Symptome der Gelenkmäuse beschränken sich vor allem auf zeitweilige Einklemmungserscheinungen mit eventueller konsekutiver Synovialiswucherung und Kapselverdickung. Ferner ist ein derartig geschädigtes Gelenk minderwertig gegenüber späteren Einwirkungen: so disponiert die mit Luxation kombinierte Epikondylusablösung zweifellos zu Luxationsrezidiven; zudem führt die dabei erfolgte Kapselverletzung mit der Zeit zu Schrumpfung der Kapsel und damit zu Beugekontraktur. Auch unterliegt ein solches Gelenk mit ausgedehnten Wucherungen viel leichter einer Abnutzung beim späteren Gebrauch und disponiert zu Arthritis deformans, eine Möglichkeit, die bei der Unfallbegutachtung zu berücksichtigen ist. Daß die freien Gelenkkörper an sich kaum ein disponierendes Moment für eine spätere Arthritis deformans darstellen, wird später besprochen werden.

2. Gelenkkörperbildung im pathologisch veränderten Gelenk nach leichten Traumen (5 Fälle).

Klinische Symptome, Röntgenbild und Biopsie zeigen, daß in diesen Fällen das Trauma auf schon arthritisch veränderte Gelenke (vorwiegend in der Gegend des Radiohumeralgelenks) eingewirkt und zur Bildung von freien Körpern geführt hat, teils in Form von direkter traumatischer Absprengung, teils dadurch, daß in dem sehr empfindlichen, arthritisch veränderten und unelastischen Knorpel durch die Kontusion beim Fall auf den Arm leicht nekrotische Partien entstanden, die sich dann durch weitere Gelenkbewegung oder durch demarkierende Entzündung vom Mutterboden trennten.

Ueber die Beziehungen zwischen Trauma und Arthritis deformans läßt sich beobachten, daß glatte, intraartikuläre Frakturen und reine Gelenkkörperabsprengungen in gesunden Gelenken wohl kaum zu ausgedehnten arthritischen Veränderungen disponieren; denn die abnormen Wucherungen finden sich fast in allen Fällen, unabhängig von der Lage des Gelenkkörpers, im Gebiet des Humeroradialgelenks und des Radiusköpfchens. Dagegen werden arthritische Bildungen eher nach der Ansicht Axhausens[1]) ausgelöst durch Kapselrisse und Gewebszerstörung, wie sie durch Kontusion bei Luxationen wohl zustande kommen, oder die verschiedenen Symptome von Wucherungen der Gelenkenden und die Gelenkmäuse sind in gleicher Weise Produkte der Verletzung, während die Randwucherungen als Kallus aufzufassen sind, wie ihn Iselin nach Luxation schon nach 10 Tagen selbst als Myositis ossificans beobachtet hat.

Aus den mir zur Verfügung stehenden Fällen läßt sich auf keinen bestimmten Zusammenhang zwischen Trauma und Arthritis deformans

[1]) Axhausen, Zeitschr. f. Chir. 1911, Bd. 110.

schließen; neben einer größeren Zahl von Fällen, wo die Möglichkeit des Uebergangs eines traumatisch veränderten Gelenks in chronisch deformierende Arthritis besteht oder eine schon bestehende Arthritis durch einen neuen Unfall offenbar verschlimmert wird, findet sich eine kleinere Anzahl von solchen, wo eine bestehende Arthritis von einem Unfall kaum beeinflußt wurde. Wenn also zwischen Trauma und Arthritis eine gewisse Unabhängigkeit bestehen mag, so ist die traumatische Gelenkschädigung doch geeignet, einer sich hier festsetzenden Arthritis deformans den Boden vorzubereiten oder eine bestehende zu verschlimmern.

3. Gelenkkörper als direkte Folge von Trauma im Sinne von Kocher-v. Saar und Kappis (4 Fälle).

In diesen 4 Fällen ist eine typische Knorpelabsprengung vom Capitulum humeri erfolgt, wie sie zuerst von Kocher[1]) und v. Saar[2]) und später von Kappis[3]) beschrieben wurden. Nach diesen Autoren zeigt der jugendliche Condylus externus bis zum Alter von 18—20 Jahren eine besondere Disposition, insofern, als hier Kondylusabsprengungen schon durch solche äußeren Einwirkungen ausgelöst werden, die den Bereich des Physiologischen nicht überschreiten. Nach Kocher-v. Saar erfolgt dabei der Ablösungsvorgang indirekt durch Stoß in der Richtung des im Ellbogen gestreckten Armes. Dieser Modus ist seltener (Abb. 1) gegenüber dem Absprengungsvorgang im Sinne von Kappis, den wir in unserem Material dreimal vorfanden. Nach Kappis wird der jugendliche Kondylus überhaupt bei jeder den Ellbogen treffenden Einwirkung zuerst verletzt, und dabei ist besonders ein direkter, tangential gegen den gebeugten Ellbogen wirkender Stoß geeignet, am Capitulum humeri entweder partielle Absprengungen oder ganze Abschälungsfrakturen hervorzurufen. Als weiterer typischer Absprengungsort ist uns einigemal bei jeweilen verschiedenem Trauma die Gegend oberhalb der Trochlea aufgefallen. Ich kann indessen nicht entscheiden, ob es sich um zufällige Befunde handelt oder um einen trotz verschiedenen Traumas gleichartigen Verletzungsmechanismus, etwa eine starke Flexionsbewegung mit Rückschlag des Processus coronoides und gleichzeitiger Innenrotation.

Abb. 1.

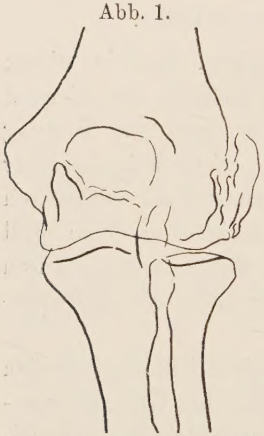

Pol.-J. 116, Nr. 187. ♂ 17 Jahr. Olekranonbruch und v. Saarscher Abschälungsbruch des Condylus ext. humeri bei Fall auf die Hand bei gestrecktem Arm.

Als Illustration des über die Wirkung der freien Gelenkkörper Gesagten

[1]) Kocher, Mitteilungen aus den Kliniken der Schweiz 1896, III. Reihe, Heft 2.
[2]) v. Saar, v. Bruns' Beitr. 1917, Bd. 142.
[3]) Kappis, Deutsche Zeitschr. f. Chir. 1917, Bd. 142.

heben wir einen Fall hervor (Abb. 2 a und 2 b), bei dem der Gelenkkörper, trotzdem er beweglich geblieben ist, kein nachweisbares Hindernis für die Gelenkbewegung darstellt; eine Indikation zur Exstirpation besteht jedenfalls nur bei Einklemmungserscheinungen oder intensiver Bewegungsbehinderung.

Abb. 2a.

Pol.-J. 95, Nr. 149, ♂ 20 Jahr. 25. April 1913. Absprengung am Condylus externus und Verlagerung in die Gelenkhöhle.

Abb. 2b.

15. August 1919. Der freie Körper liegt noch an gleicher Stelle, stärker verkalkt und leicht vergrößert. Nie Einklemmungserscheinungen oder Bewegungshemmung.

4. Indirekte Gelenkkörperbildung in jugendlichen Gelenken, bei nicht abgeschlossenem Epiphysenwachstum.

a) Im Sinne der Osteochondritis dissecans (2 Fälle).

Die Entscheidung, ob eine Gelenkmaus als direkte traumatische Absprengung oder als Folge der Osteochondritis dissecans — König[1]) entstanden sei, ist schwierig, wenn der Nachweis eines Traumas fehlt und im Röntgenbild kein Defekt als Abbruchstelle des freien Körpers nachweisbar ist. Verschiedene unserer Fälle zeigen, daß ein freier Gelenkkörper jahrelang von den gewöhnlichen Gelenkbewegungen unbelästigt in der Gelenkhöhle verharrt, bis dann eine, obschon noch physiologische, so doch extreme Bewegung zum Bilde der Körpereinklemmung führt. Die Gefahr liegt dann einerseits darin, dieser vielleicht unter außergewöhnlichen Umständen erfolgten Bewegung den Charakter eines verursachenden Unfalls beizumessen, anderseits darf man die Diagnose der Osteochondritis nicht einfach daraus stellen, daß Gelenkkörpererscheinungen erst im Verlaufe von Monaten nach dem Trauma aufgetreten sind. Wenn also eine sichere Diagnose über die Genese des freien Körpers erst wohl bei der Biopsie gestellt werden kann, so zeigen doch unsere Beobachtungen Analogien mit denen von Kappis (l. c.) und bestätigen dessen Ausführungen,

[1]) König, Deutsche Zeitschr. f. Chir. 1888, Bd. 27.

daß junge Leute, die ihr Gelenk wiederholten Insulten aussetzen (bei der Arbeit oder beim Sport), sehr wohl von Schädigungen betroffen werden, die zur Osteochondritis dissecans oder zu sekundär atrophischen Veränderungen führen. Zumal, da Kappis die Ursache der besonderen Lädierbarkeit des jugendlichen Condylus externus im Bau und in der Gefäßversorgung des wachsenden Humerusendes findet, eine Vermutung, die auf Grund der in der Arbeit von Iselin[1]) angeführten Analogien am Schenkelkopf an Wahrscheinlichkeit gewinnt. Auch kleinste Gefäßembolien können wohl von ursächlicher oder prädisponierender Bedeutung für diese Zustände sein.

In einem Falle von radial gerichteter Gewalteinwirkung (Schlag des Ellbogens gegen eine Kante) mit starker Kontusion (Schwellung) und Knorpel-

Abb. 3 a.

Pol.-J. 102, Nr. 911, ♂ 21 Jahr. 14. Oktober 1914. Oberhalb der Trochlea humeri rundliche Aufhellung mit zentralem dunklem Kern; eine weitere entsprechende Aufhellung an der Tuberositas ulnae.

Abb. 3 b.

21. August 1919. Der Körper oberhalb der Trochlea humeri hat sich mehr vom Knochen abgehoben; auch das Knochenstück an der Ulna ist an die Oberfläche gerückt.

schädigung läßt sich die Ernährungsstörung im Sinne Königs im Röntgenbilde nachweisen, und dabei ist interessant, daß sich derselbe Prozeß im gleichen Gelenk zweimal abspielt (Abb. 3 a und 3 b). Es vollzieht sich hier ein Dissektionsvorgang in der Weise, daß das Trauma neben der Vitalitätsherabsetzung eines umschriebenen Bezirkes zugleich einen Wachstumsreiz in dessen Umgebung setzt, der zunächst einen Knochenabbau und eine vermehrte Gewebsneubildung zur Folge hat. Es bildet sich eine Demarkationszone, von der aus der zentrale Teil nach und nach in die Höhe gehoben und schließlich wohl ausgestoßen und der Defekt sukzessive hinter ihm geschlossen wird.

b) Im Sinne der Epiphysenatrophie durch Gefäßschädigung (3 Fälle).

Während die traumatische Osteochondritis ein geschädigtes und in seiner Vitalität herabgesetztes Knorpelknochenstück aus dem Gewebe zu eliminieren sucht, so zeigen die folgenden Fälle Knorpelveränderungen, bei denen der End-

[1]) Iselin, Korrespondenzbl. f. Schweizer Aerzte 1918, Nr. 30.

effekt nicht immer klar hervortritt. Die hervorstechende Veränderung dieser Fälle ist die schon früher beobachtete (im ganzen 7mal) eigentümlich lockere Beschaffenheit des Condylus externus. Besondere klinische Symptome scheint diese Veränderung hier ebensowenig wie in den früheren Fällen zu machen; die leichte Gelenkschwellung und die rheumatischen Beschwerden gehen wohl auf die gleichzeitig vorhandenen Gelenkkörper zurück. Dagegen mag die in einem Teil der Fälle bestehende Pronationsbehinderung sehr wohl mit der Kondylusschädigung in Zusammenhang stehen. In einigen Fällen spielt sich der Vorgang lediglich in der subkortikalen Schicht ab, in anderen greift er tiefer in den Kondylus hinein; doch beschränkt er sich immer auf das intraartikuläre Gebiet und geht kaum in den diaphysären Teil über. Die Schädigung tritt in gleicher Weise auf, ob das Trauma den äußeren Kondylus direkt betraf (Anschlagen des Ellbogens an eine Kante) oder indirekt erfolgte (Fall auf die Hand). Es müssen also im Condylus externus die schon von König erwähnten Stellen geringerer Widerstandskraft vorhanden sein, auf die ein bis zu einem gewissen Grade gleichgültiges Trauma denselben Effekt hervorruft. Es liegt nahe, diese Kondylusaufhellung als Ernährungsstörung aufzufassen, indem auch hier besondere Epiphysengefäße, wie sie beim Schenkelkopf existieren, leicht geschädigt werden und zu einer Rückbildung des Kondylus Anlaß geben. Gegenüber den Schenkelkopfprozessen scheint hier die Schädigung selten einen gewissen ersten Grad zu überschreiten; denn in den bisherigen Fällen lassen sich kaum verschiedene Stadien des Prozesses unterscheiden; auch zeigt die Aufhellung keine Tendenz, bis zum Schwund des Kopfes fortzuschreiten. Die folgende Beobachtung von Lösung des Kondylus mit deutlichem Kopfschwund bildet eine Ausnahme.

Abb. 4.

Pol.-J. 97, Nr. 825, ♂ 17 Jahre. Condylus externus unregelmäßig aufgehellt, dekalziniert, „zerfressen".

17jähriger Mann. Fall auf den Arm; geringe Schmerzen, so daß die Arbeit fortgesetzt wird. Im Verlauf von Wochen zunehmende Behinderung der Streckfähigkeit und Zunahme der Schmerzen. Spitaleinweisung als Ellbogentuberkulose. Bei der Operation (Iselin) am 13. Oktober 1913 ergab sich eine chronische Gelenkentzündung mit reichlicher Synovia, die Rotula fast ganz aus dem Zusammenhang mit dem Kondylus gelöst und nur durch eine dünne Haut mit ihm verbunden. Das Exzidierte der Gelenkkapsel besteht (laut Bericht des Pathologischen Instituts) aus fibrillärem kernarmem Bindegewebe, das überall einen Ueberzug flacher Epithelien trägt. Es handelt sich also um eine traumatische Epiphysenschädigung, verbunden mit chronischer Gelenkentzündung. (Eine entsprechend gleiche Beobachtung an einem 16jährigen Manne hat Prof. Iselin 1923 gemacht.)

König hat darauf aufmerksam gemacht, daß durch den von ihm benannten Ablösungsprozeß nicht nur kleine Stücke zur Dissektion gelangen, sondern auch ganze artikulierende Gelenkflächen. Anderseits schließt die „Osteochondritis dissecans" eine durch Entzündungsvorgänge erfolgte Trennung in sich ein, während sie hier fehlt und die Ablösung ebenso wie in den früher erwähnten Fällen die Kondylusrückbildung reaktionslos, durch Ernährungsstörung infolge Schädigung der zuführenden Gefäße erfolgt ist und die leichte Gelenkentzündung nur sekundär begleitenden Charakter hat. Damit tritt dieser Fall in Parallele zur Schenkelkopfatrophie. Wie dort die Schädigung einerseits besonders den epiphysären Teil betrifft und ihn zur Atrophie bringt und anderseits auf eine Ernährungsstörung der Metaphyse eine Kopfablösung folgen kann, so ist auch in unserem Falle die Epiphysenablösung durch traumatische Schädigung der Epiphysenfuge erfolgt.

Das äußeren Einwirkungen stark exponierte Ellbogengelenk wird durch Trauma also nicht nur direkt geschädigt, sondern es können auch noch indirekte Folgezustände im Sinne von Atrophie und Epiphysenlösung verursacht werden. Diesen Vorgängen liegen dieselben anatomischen Ursachen zugrunde, die auch im Hüftgelenk zu den gleichen Resultaten führen. Nur tritt dort in der Aetiologie dieser Schädigung das Trauma gegenüber anderen Ursachen stark zurück, da seine verborgene Lage es vor äußeren Einwirkungen ausgiebig schützt. Daß die Atrophie des Condylus externus viel geringere Dimensionen annimmt, als der Schenkelkopfschwund, läßt sich daraus erklären, daß die Kondylusepiphyse überhaupt sich in viel geringerem Maße von der Diaphyse abhebt als der Schenkelkopf, teils daß aus demselben Grunde eine Epiphysenschädigung, die keinen Blutzufluß von Perichondriumgefäßen aus mehr zuläßt, am Humeruskopf viel schwerer denkbar ist als an dem isolierten und von seiner Basis scharf sich absetzenden Schenkelkopf.

5. Nachuntersuchungen von alten Frakturen des Condylus externus zum Studium der Lebensfähigkeit der abgetrennten Epiphyse (6 Fälle).

Die im ersten Jahrzehnt erfolgten Epikondylusbrüche versprachen ein Beobachtungsmaterial, das geeignet ist, an Stelle von experimentell erzeugten Brüchen die Wiederanheilungsmöglichkeit und die Widerstandsfähigkeit des Knorpels und des Epiphysenknochens zu eruieren. Aus unseren Fällen läßt sich schließen, daß intrakapsuläre Frakturen, wenn es nicht reine Epikondylusabsprengungen sind und eine Gewebsbrücke die Ernährung des frakturierten Stückes vermittelt, gute Heilungsresultate geben, und daß in Fällen von Dislozierung das operative Eingreifen sich darauf beschränken kann, das verschobene Stück zu reponieren. In allen Fällen hat sich die Epiphysenentwicklung trotz der Fraktur in normaler Weise vollzogen; ja, in einem Falle war sie im geschädigten Gelenk sogar weiter vorgeschritten als im gesunden. Leider

sind die reinen traumatischen Lösungen der Epiphyse so selten, daß wir sie nicht beobachteten. Ein spurloses Wiederanheilen einer solchen Lösung ist indessen nicht zu erwarten; wir müssen aus Analogie zur Beobachtung am Hüftgelenk schließen, daß der Kondylus umso eher der Atrophie verfällt, je mehr die Verbindung mit dem Perichondrium, das für ihn die wichtigste Ernährungsquelle darstellt (die Gefäße gehen auch direkt durch die Epiphysenfuge hindurch), gelöst wird. In welchem Umfange er sich als ganzer Gelenkkörper halten würde, ist nicht bekannt.

In den nachuntersuchten Beobachtungen waren weder in den angeheilten Fällen noch in denjenigen mit bestehendem Gelenkkörper Zeichen einer Arthritis deformans als Spätfolge nachzuweisen.

Zusammenfassend ergeben sich auf Grund unserer Befunde und Erörterungen folgende Schlüsse:

Das männliche Geschlecht ist gegenüber dem weiblichen zu traumatischen Absprengungen im Ellbogengelenk in vorzüglichem Maße betroffen. Der Ablösungsvorgang erfolgt nach verschiedenen Modifikationen; unsere Fälle beweisen nicht, daß einzelnen Ablösungsarten eine spezifische krankhafte Gelenkveränderung vorangehen müsse. Dagegen lassen sie die Möglichkeit offen, daß eine den bestimmten Lebensaltern eigene Knorpelbeschaffenheit auf die für diese Jahre typischen Ablösungsvorgänge bestimmend einwirkt.

Ein traumatisch gelöster Gelenkkörper kann sich latent verhalten, bis eine vielleicht nur wenig von den physiologischen Bewegungen abweichende Gelenksintention ihn aktive Erscheinungen machen läßt. Die Diagnose eines Gelenkkörpers muß sich oft lediglich auf klinische Symptome stützen; er ist im Röntgenbild nicht immer sichtbar. Während in allen Fällen, wo das Trauma neben der Gelenkkörperbildung noch eine Luxation oder Subluxation zur Folge hatte, infolge Periostabrisses regelmäßig arthritisartige Kalluswucherungen aufgetreten sind, fanden sich keine solchen nach reiner Gelenkkörperbildung. Im gesunden Gelenk können Gelenkkörper eine chronische Synovitis unterhalten, und es ist möglich, daß sie in einem von Arthritis deformans befallenen Gelenke diese verschlimmern.

Es ergeben sich drei hauptsächliche Ablösungsbildungen:

1. Die direkte traumatische Absprengung am Condylus externus und medialis; hierher gehört die Abschälungsfraktur von Kocher-v. Saar. In unseren Fällen bemerkten wir zwei weitere typische Absprengungsorte: die Gegend der Trochlea humeri und der Incisura semilunaris ulnae. Zur direkten Absprengung gehört ferner der Lösungsprozeß in arthritisch veränderten Gelenken, wobei das Trauma einen umschriebenen Gelenkbezirk lockert, der dann mit der Zeit durch die Gelenkbewegungen mobilisiert wird.

2. Das Trauma setzt eine Ernährungsstörung (besonders im jugendlichen Gelenk), die zur Dissektion eines umschriebenen Knorpelknochenstückes im Sinne Königs führt.

3. Es entsteht eine traumatische Ernährungsstörung mit konsekutiven Rückbildungsprozessen und diffuser Epiphysenatrophie als Analogon zur Osteoarthritis deformans juvenilis — Perthes (Schenkelkopfatrophie, — Iselin).

In diesen beiden Fällen handelt es sich wohl um Gefäßschädigungen, wobei anatomische Unterschiede der Gefäßversorgung das verschiedene Verhalten erklären. Daß beim Schenkelkopf nicht einzelne Teile dissoziiert, sondern gleich die ganze Epiphyse atrophisch wird, erklärt sich aus der viel schmäleren Ernährungsbasis des kugligen Kopfes gegenüber dem weniger prominenten und breiter aufsitzenden Condylus externus humeri; hier besteht eher die Möglichkeit, daß nur gewisse Partien gestört werden, etwa wie im Kniegelenk nach Ludloff[1]). Im Widerspruch zu dieser Auffassung scheinen die Nachuntersuchungsergebnisse der Condylus-externus-Frakturen zu stehen, wobei die Epiphyse anheilt und sich normal entwickelt. Dies erklärt sich indessen aus der Lokalisation der Bruchlinie, die durch die Metaphyse geht und jedenfalls einen großen Teil der ernährenden Gefäße intakt läßt. Immerhin geben diese Befunde einen gewissen Maßstab für die Widerstandskraft der Epiphysenkerne; sie lehren, daß man sich nicht einfach vorstellen darf, leichte Kontusion könne zu Gefäßstörungen führen, die genügten, um Osteochondritis dissecans oder Kernschwund zu erzeugen. Absprengungen behalten ihre Knochen- und Knorpelstruktur; abgerissene oder dislozierte Epikondylen, die freilich immer einen Gefäßstiel der inserierenden Muskulatur haben, können sich nicht nur erhalten und entwickeln, sondern sogar zu übermäßig großen selbständigen Gebilden werden. Zum Ab- und Umbau, wie er sich beim Kopfschwund im Röntgenbild darstellt, gehört eben auch die Tätigkeit der unter Belastung arbeitenden Gefäße. Da diese Bedingungen bei den freien Körpern fehlen, dürfen die Gelenkmäuse nicht zum Vergleich herangezogen werden.

[1]) Ludloff, Verhandl. d. Deutschen Gesellsch. f. Chir. 1908, 37. Kongreß.